

Caso clinico

Ragionevoli dubbi nella evoluzione di un piede diabetico infetto

C. Torri, U. Pagliani, A. Zappavigna, V. Miselli

Unità Operativa Complessa di Diabetologia, Malattie Metaboliche e Nutrizione Clinica, Presidio Ospedaliero di Scandiano, AUSL di Reggio Emilia

Corrispondenza: dott. Valerio Miselli, UOC di Diabetologia e Malattie Metaboliche, AUSL Reggio Emilia, Ospedale di Scandiano, via Martiri, 42019 Scandiano (Reggio Emilia)

G It Diabetol Metab 2007;27:35-39

*Pervenuto in Redazione il 12-2-2007
Accettato per la pubblicazione il 15-2-2007*

Parole chiave: piede diabetico, infezione, meningite, ascesso epidurale

Key words: diabetic foot, infection, meningitis, epidural abscess

Storia clinica

Il paziente è un uomo di 64 anni, pensionato, affetto da calcoli biliari, urotelioma e papillomatosi vescicale controllata con regolarità, ipertensione arteriosa e con diagnosi di diabete mellito tipo 2 fatta circa 10 anni prima della nostra osservazione, quando purtroppo erano già presenti importanti complicanze.

Nel febbraio 2000 il quadro clinico era caratterizzato da polineuropatia diabetica e retinopatia diabetica essudativa già sottoposta, alcuni mesi prima, a un trattamento laser.

Era inoltre presente un piede diabetico bilaterale trattato in ambito specialistico angiologico fino al giugno 1999 che, alla luce del quadro clinico, ci ha indotto al ricovero ordinario presso la nostra Unità Operativa di Diabetologia con la diagnosi di: "Gangrena diabetica (grado 4 di Wagner) in soggetto con diabete tipo 2 in scompenso glicometabolico".

Al momento del ricovero il paziente era in terapia con insulina regolare 14 U sc prima di colazione, pranzo e cena e insulina ad azione intermedia (isophane) 14 U sc bedtime; l'emoglobina glicosilata era 10,3%.

Dal tampone eseguito sull'ulcera settica del piede destro, l'agente eziologico risultava essere uno Stafilococco aureo per cui l'ulcera è stata inizialmente trattata con toilette chirurgica e terapia antibiotica ad ampio spettro per via orale. Trascorsa la fase acuta è stato eseguito prelievo cutaneo per eseguire trapianto autologo secondo la metodica *dermograf laser skin*.

Il trapianto di fibroblasti e successivamente di cheratinociti è stato completato in un successivo ricovero nel marzo 2000; alla dimissione la ferita appariva ridotta di dimensioni e appianata con un fondo visibilmente granuleggiante. Non erano più presenti aree necrotiche e tutti i segni facevano propendere per una possibile completa guarigione, anche perché il controllo metabolico era stato ripristinato praticamente con dosi insuliniche sovrapponibili alle precedenti, una volta risolta l'infezione.

Da quel momento il paziente è quindi stato seguito con controlli ambulatoriali a cadenza prima settimanale, poi quindicinale per la lesione trofica del piede destro fino alla fine del 2000, poi, anche per necessità familiari del paziente che risiedeva in altra Provincia, veniva affidato alle cure del medico di medicina generale.

Un nuovo ricovero

Nell'agosto del 2001 il paziente, a circa 2 mesi di distanza dall'ultimo controllo, si ripresentava in ambulatorio con un importante quadro infettivo che imponeva l'immediato ricovero con diagnosi di: "Flemmone del piede sinistro (grado 3 di Wagner) e ulcera torpida plantare del piede destro".

L'infezione del piede sinistro coinvolgeva i piani profondi fino alle strutture scheletriche, con un quadro di osteomielite e artrite del primo raggio (primo metatarso e falange prossimale), mentre l'ulcera plantare del piede destro era stazionaria rispetto agli ultimi controlli.

Gli esami ematochimici effettuati al momento del ricovero evidenziavano un insoddisfacente controllo glicometabolico (HbA_{1c} 12,7%), motivato dal concomitante processo infettivo e un'importante anemia (emoglobina totale di 8 g/dl) attribuita al versamento ematico in sede della lesione a sinistra. Il riposo e la terapia antibiotica adeguata hanno permesso di controllare l'evoluzione del quadro e il profilo glicemico si è progressivamente regolarizzato dopo l'adeguamento terapeutico, tanto che alla seconda dimissione le glicemie a digiuno non superavano i 130 mg/dl e quelle postprandiali erano sostanzialmente inferiori a 180 mg/dl con una terapia combinata così composta: metformina 850 mg prima di colazione, pranzo e cena e insulina premiscelata 30/70 10 U sc prima di cena.

Dopo la dimissione abbiamo ripristinato frequenti controlli e medicazioni ambulatoriali supportati dall'attivazione del servizio infermieristico di assistenza domiciliare con stabilizzazione della condizione clinica.

Una complicanza inattesa

Nel dicembre 2001 il paziente si è presentato al pronto soccorso dove veniva evidenziato un quadro di grave acidosi, ipertermia, dolori articolari diffusi, ma localizzati in modo prevalente al piede destro, e agitazione psicomotoria.

Veniva quindi nuovamente ricoverato e, dal giorno successivo, compariva uno stato di disorientamento spazio-temporale in progressivo aggravamento.

È stata richiesta con urgenza una TAC cerebrale con mezzo di contrasto che risultava negativa per patologia focale.

La specialista neurologa, chiamata per consulto urgente, trovava il paziente a tratti confuso e confabulante; obiettivamente era presente dolore alla mobilizzazione degli arti superiori e inferiori con ipostenia muscolare distale, areflessia ai quattro arti con ipoestesia tattile a guanto e a calza. Era inoltre presente un lieve irrigidimento nucale. In quella fase il

paziente non era più in grado di deambulare per la difficoltà a sollevare le gambe.

Vista tale sintomatologia, la consulente consigliava quindi di eseguire puntura lombare, effettuata con la collaborazione dell'anestesista per la difficoltà a entrare in sede e ottenere fuoriuscita di materiale. Alla fine venivano ottenuti pochi cc di materiale purulento che, una volta analizzato, risultava ricco di cocchi Gram +.

Veniva pertanto posta diagnosi di: "Meningite streptococcica acuta" e il paziente veniva trasferito presso la divisione di Malattie Infettive dove, a distanza di qualche giorno dal ricovero, si assisteva a un importante peggioramento dell'ipostenia agli arti inferiori e dell'areflessia.

Il neurologo consigliava quindi esecuzione di risonanza magnetica lombosacrale (effettuata in data 12/1/2002) che mostrava alterazione dei somi e dei dischi compresi nel tratto da L3 a L5 compatibile con spondilodiscite in atto. Lo spazio epidurale mostrava un segnale alterato lungo tutto il segmento esaminato con una raccolta ad aspetto ascessuale che seguiva con andamento a colata il muro vertebrale a partire da L1 fino al tratto sacrale con diametro sagittale maggiore nel tratto compreso da L1 a L2. Anche le radici della cauda mostravano, seppur sfumatamente, un segnale alterato.

Veniva pertanto fatta diagnosi di: "Ascesso epidurale, spondilodiscite del tratto L3-L5 da Streptococco agalactiae con paraplegia flaccida intercorrente"; il neurochirurgo consigliava di soprassedere all'intervento di decompressione viste le precarie condizioni generali del paziente che nel frattempo si presentava con segni di malnutrizione e scarso orientamento spazio-temporale. Il controllo metabolico era comunque garantito da una terapia insulinica intensiva a base di tre dosi giornaliere di insulina rapida e una dose serale di intermedia. Nel frattempo si era evidenziato anche un deficit motorio distale agli arti superiori con incapacità alla prensione.

Il paziente veniva quindi inviato, dopo una consulenza specialistica, presso la struttura Codivilla Putti a Cortina d'Ampezzo dove, con le opportune terapie antibiotiche e il supporto della camera iperbarica, superava la fase acuta.

Dopo tre mesi il paziente rientra presso la nostra unità operativa e presenta i seguenti dati ematochimici: deficit nutrizionali con ipoalbuminemia importante (2,8 g/dl) associata ad anasarca per l'impossibilità di alimentarsi in modo regolare; anemia importante (Hb totale 7,5 g/dl), alterazioni elettrolitiche (potassio 2,1 mmol/L, cloro 91 mmol/L, calcio 6,4 mmol/L), buon compenso glicometabolico (HbA_{1c} 5,6%) stabilizzato con la medesima terapia insulinica. Persisteva la paraplegia anche se in miglioramento, mentre si assisteva a un completo recupero dell'orientamento spazio-temporale.

Abbiamo attivato un programma di nutrizione artificiale parenterale di supporto attraverso un catetere venoso centrale ottenendo anche la normalizzazione dell'equilibrio elettrolitico; è stata eseguita una nuova RMN dorsolombare che mostrava una riduzione nell'estensione della raccolta ascessuale non ancora però completamente scomparsa.

Alla luce di tale dato e del miglioramento complessivo ottenuto, il consulente fisiatra consigliava di mantenere posizione seduta al letto, eventualmente in carrozzina con corsetto

per iperestensione dorsolombare con un programma di mobilitazione per il recupero articolare ed esercizi funzionali di appoggio e presa; per il recupero delle forze segmentarie agli arti inferiori è stata inoltre attivata una cinesiterapia passiva.

Alla fine di un periodo di circa trenta giorni, una volta ripristinata la normale alimentazione per os e risolti i sintomi e segni di malnutrizione, veniva inviato in struttura idonea al recupero funzionale post-critico.

Nell'aprile 2006 abbiamo rivisto il paziente inviatoci per un breve ricovero; si osservava un buon recupero funzionale, quasi completo, degli arti superiori, mentre permaneva, seppur con segni di miglioramento, la paraplegia agli arti inferiori. La tenacia e la volontà di riprendere una vita autonoma gli consentono una vita discreta (ha un'automobile attrezzata, si muove in carrozzina e provvede in modo autonomo a trasferimenti oltre che alle funzioni domestiche con il saltuario aiuto delle assistenti domiciliari). Permane tuttora un piede di Charcot con ulcera trofica neuropatica, un buon tessuto di granulazione anche se persiste una positività al tampone colturale che ha richiesto un ulteriore trattamento antibiotico indirizzato dai risultati dell'antibiogramma.

Discussione

La risoluzione delle infezioni del piede diabetico richiede la considerazione di diversi aspetti di gestione clinica che includono l'ottimizzazione del controllo glicemico, la chirurgia e il trattamento delle infezioni dei tessuti molli profondi o dell'osteomielite associata o intercorrente.

Lo scarso controllo glicemico contribuisce ad aumentare la quota di infezione e a renderle più complesse nel loro trattamento e da questo si capisce la necessità di migliorare il compenso.

I provvedimenti chirurgici sono: la toilette chirurgica con asportazione delle parti infette e/o necrotiche, il drenaggio del pus che può essere necessario se l'ulcera infetta è associata a infezione dei tessuti molli più profondi e la rivascolarizzazione quando necessaria per trattare le malattie arteriose periferiche, che può aiutare a risolvere le infezioni migliorando l'afflusso di sangue al piede e con esso l'apporto di nutrienti e farmaci.

Anche l'osteomielite può essere trattata con chirurgia conservativa che, aggiunta al trattamento medico, aumenta la quota di guarigioni delle ulcere del piede rispetto al solo trattamento farmacologico.

Gli aspetti diagnostici delle infezioni del piede diabetico si basano sull'identificazione dell'infezione tramite l'osservazione e il giudizio clinico e le tecniche di laboratorio microbiologico che includono il tampone della ferita, il curettage, la biopsia del tessuto e l'agoaspirato o tecniche più sofisticate nei casi in cui la presenza del batterio sospetto non possa essere facilmente determinata usando tecniche colturali, quando la coltivazione dei microrganismi responsabili è considerata rischiosa o quando è noto che un patogeno è a lento accrescimento. Di tutte le tecniche citate, il tampone è

la più importante nonché quella usata più di frequente rispetto a tutti gli altri metodi.

I collegamenti tra la valutazione clinica, i risultati di laboratorio e la prescrizione degli antibiotici sono importanti nella gestione del piede diabetico infetto. Il trattamento antibiotico precoce, anche senza attendere il risultato dei test microbiologici, potrebbe essere di beneficio poiché promuove una guarigione più rapida e contribuisce a ridurre la percentuale di amputazioni. L'approccio è quello di non utilizzare le colture, ma trattare le ferite in base al giudizio clinico. Gli antibiotici utilizzati più di frequente sono: penicilline (come flucloxacillina e amoxicillina), cefalosporine, tetracicline, aminoglicosidi, macrolidi, chinoloni (come ciprofloxacina) e diversi altri farmaci quali clindamicina, metronidazolo e trimetoprim^{1,2}.

Esistono anche trattamenti topici che possono essere divisi in due categorie in base alla loro funzione. Il primo consiste in lozioni con proprietà antimicrobiche che di solito hanno un breve tempo di contatto con la superficie della ferita, se non usate come impacco o bagno. Il secondo gruppo consiste in preparazioni create per rimanere a contatto con la superficie della ferita per un periodo di tempo più lungo. Molti antibiotici topici fanno parte di questa categoria: mupirocina, acido fusidico e neomicina solfato.

In letteratura esistono solo due vecchie segnalazioni di casi con setticemie da Streptococco gruppo B originate da fonti di infezioni cutanee; pochi casi sono associati a piede diabetico. I batteri più spesso presenti nel piede diabetico complicato da infezione sono molteplici; tra i più frequenti troviamo *Stafilococco aureus*, *Stafilococco epidermidis*, *Streptococco* gruppo D, *Streptococco agalactiae*, *Pseudomonas aeruginosa*, *Enterococco aerogenes*, *Klebsiella*^{1,2}. Il modo migliore per inquadrare il piede diabetico complicato è di utilizzare la classificazione di Wagner (Tab. 1).

L'infezione nel piede diabetico è una condizione che minaccia la gamba e si ritiene che sia la causa immediata di amputazione nel 25-50% dei pazienti diabetici. In studi clinici retrospettivi si è riscontrato che l'esito di tale infezione comportava un'amputazione minore nel 24-60% dei casi e un'amputazione maggiore nel 10-40%. È questione controversa se i

Tabella 1 Sistema di classificazione delle ulcere di Wagner.

Grado	Lesione
0	Lesioni non aperte; possono avere deformità o cellulite
1	Ulcera diabetica superficiale (parziale o a tutto spessore)
2	Ulcera estesa a legamenti, tendini, capsula articolare o fascia profonda
3	Ulcera profonda con ascessi, osteomielite o sepsi articolare
4	Gangrena localizzata alla porzione anteriore del piede o al calcagno
5	Gangrena che coinvolge tutto il piede

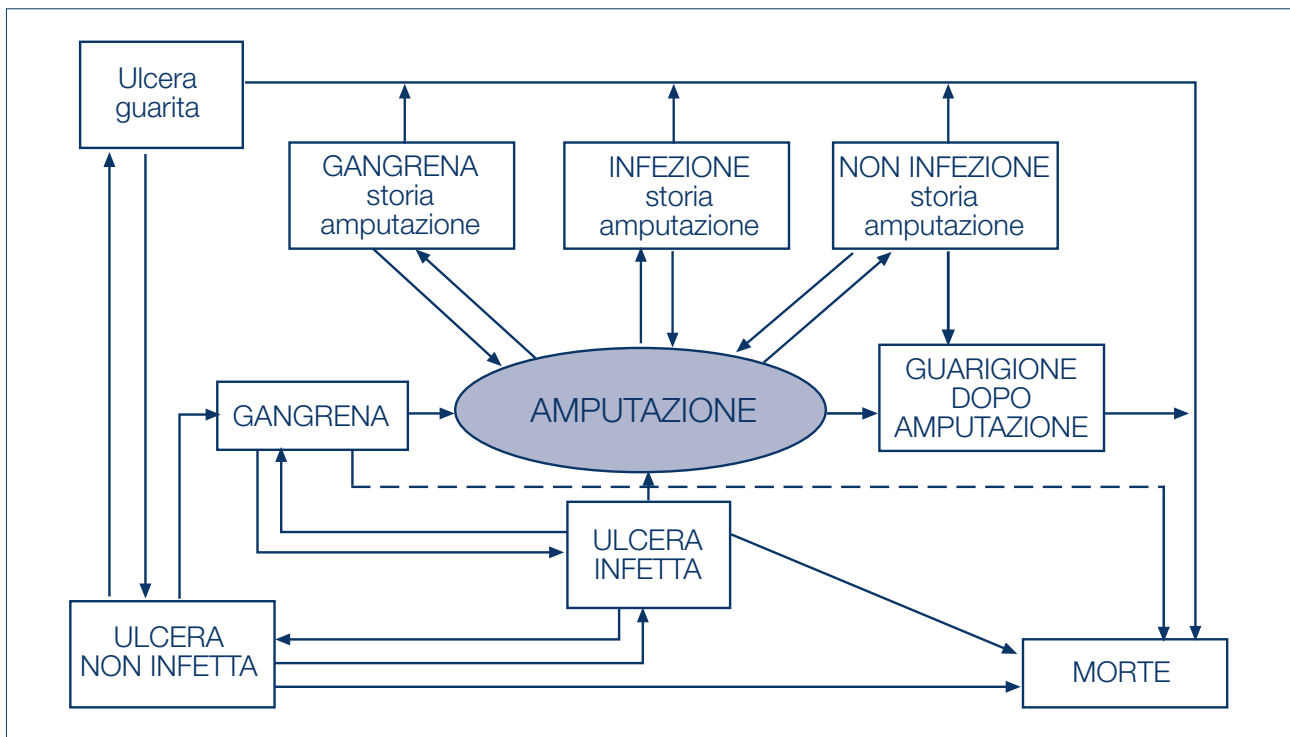


Figura 1 Evoluzione di un'ulcera del piede diabetico.

pazienti diabetici siano più suscettibili alle infezioni, tuttavia è generalmente accettato che le conseguenze di una infezione sono più gravi in un piede diabetico. Sembra che ciò sia dovuto principalmente alla struttura anatomica del piede con compartimenti che permettono all'infezione di procedere prossimalmente con estrema facilità. Naturalmente il decorso più grave dipende da una risposta infiammatoria deficitaria, da anomalie metaboliche e da fattori quali la neuropatia, l'edema e la vasculopatia. La possibilità che una infezione superficiale con presenza di cellulite si complichino con un'infezione profonda con coinvolgimento delle strutture dei tessuti profondi, quali ossa, tendini e muscoli dipende da molti fattori ed è di solito relativamente alta ma difficilmente classificabile dall'inizio. È probabile che le specie batteriche che in genere non sono patogene possano causare una vera e propria infezione in un piede diabetico, quando fanno parte di una flora mista; un'infezione superficiale è tipicamente dovuta a cocchi aerobi Gram +, in particolare allo *Stafilococcus aureus* e/o agli streptococchi. Un'infezione profonda è in genere polimicrobica dovuta a cocchi Gram + o anche ad anaerobi e a bacilli Gram -. La radiografia ossea è essenziale nella valutazione della profondità della lesione e nella identificazione di una osteomielite, tuttavia la negatività del quadro radiologico non esclude la possibilità di un'infezione profonda. L'utilizzo di un'antibiototerapia mirata è importante proprio per la facilità di formazione di ascessi e/o osteomieliti che rendono necessario l'utilizzo di antibiotici a largo spettro e il trattamento antibiotico deve essere prolungato nella gestione delle osteomieliti del piede.

Il caso clinico esposto deve innanzitutto fare riflettere sull'ap-

plicazione delle raccomandazioni presenti nelle *position statement* delle maggiori società scientifiche: in estrema sintesi queste richiamano alla necessità di controlli periodici, alla identificazione di fattori di rischio predittivi per lesioni, alle modalità delle valutazioni clinico-anamnestiche e alle metodiche di screening. Tutte queste raccomandazioni risultano secondarie quando il quadro clinico è drammatico fin dall'inizio. A quel punto la capacità di prendere decisioni risulterà preponderante e urgente. La scienza medica recente ci aiuta con i modelli decisionali che sono basati su casistiche estese³. Conoscere la storia naturale di un'ulcera del piede diabetico aiuta nel processo decisionale e permette di riflettere sulle probabilità di transizione da un compartimento all'altro (Fig. 1).

In ogni caso rimangono alcune questioni irrisolte, i cosiddetti "ragionevoli dubbi" per riprendere G. Carofiglio, il miglior giallista italiano. La consapevolezza che un'ulcera infetta (DFU) sia associata a un'elevata mortalità e a una progressione della malattia che riduce la durata o la qualità di vita è *scienza comune*, ma l'impatto del trattamento di un'ulcera infetta sulla sua evoluzione è ancora oggetto di controversie. Studi che hanno rivisto in modo sistematico la ricerca dell'evidenza negli interventi antimicrobici per DFU non hanno dimostrato efficacia di trattamenti endovenosi (ampicillina e sulbactam o imipenem) verso trattamenti orali, per esempio a base di ofloxacina. Se poi si introducono valutazioni di costo-efficacia l'evidenza è ancora più debole.

Il trattamento dell'osteomielite in particolare varia da centro a centro e l'approccio antibiotico più frequente in pazienti con diabete di tipo 2 è a base di ciprofloxacina. I germi più fre-

quentemente isolati in questo tipo di problema sono lo Stafilococco aureo seguito da streptococchi e anaerobi. Nonostante una ricerca accurata non è stata trovata in letteratura una connessione tra una grave infezione del piede diabetico (DFU) con osteomielite e meningite streptococcica acuta con le conseguenze che hanno portato il caso descritto all'ascesso epidurale da streptococco che ha causato danni neurologici permanenti. Nemmeno si può prendere a scusa la mancanza dell'approccio multidisciplinare, perché nella storia descritta tanti sono stati i professionisti coinvolti a diverso livello e il giudizio anche a posteriori è positivo per ciò che riguarda l'integrazione e la collaborazione tra di essi. Naturalmente si può sempre pensare che tutto ciò che è accaduto ha cause diverse e che il paziente è stato particolarmente sfortunato, ma anche su questo punto di vista persistono i già nominati "ragionevoli dubbi".

La cura del piede diabetico è capitolo di primaria importanza nella storia dell'assistenza al diabete e tutti i dati raccolti a tutt'oggi dalle Consensus⁴ e dalle Linee Guida⁵ sono a volte soltanto in grado di rallentare e non di modificare l'evoluzione naturale della complicanza, soprattutto quando la complessità del quadro iniziale non permette l'attuazione delle raccomandazioni nella fase di prevenzione. L'outcome clinico delle ulcere infette del piede in presenza delle complicanze del diabete non è sempre governabile nonostante un impegno costante e quotidiano dei professionisti coinvolti.

Bibliografia

1. Francioli P, Vaudaux B, Glauser MP. *Streptococcus group B septicemia. Analysis of 18 cases in adults and 10 in newborn infants.* Schweiz Med Wochenschr 1983;113(2):38-41.
2. Tofte RW, Rotschafer J, Solliday J, Crossley KB. *Moxalactam therapy for a wide spectrum of bacterial infections in adults.* Antimicrob Agents Chemother 1981;19:740-4.
3. Nelson EA, O'Meara S, Craig D, Iglesias C, Golder S, Dalton J et al. *A series of systematic reviews to inform a decision analysis for sampling and treating infected diabetic foot ulcers.* Health Technol Assess 2006;10:1-221.
4. Gruppo di Studio Piede Diabetico della Società Italiana di Diabetologia. *Documento di Consenso internazionale sul Piede Diabetico.* Milano: Mediserve 2000.
5. American Diabetes Association. *Preventive foot care in diabetes (position statement).* Diabetes Care 2004(suppl 1):S63-4.

Flow-chart diagnostico-terapeutica

Uomo di 64 anni, affetto da diabete mellito tipo 2 in cattivo compenso glicemico

Anamnesi

A 58 anni diagnosi di diabete mellito tipo 2 trattato con terapia insulinica multi-iniettiva
 Polineuropatia diabetica
 Retinopatia diabetica essudativa già trattata con laserterapia
 Piede diabetico bilaterale trattato in angiologia
 Patologie concomitanti: calcolosi biliare, urotelioma e papillomatosi vescicale, ipertensione arteriosa

I ricovero (febbraio 00)

Gangrena diabetica in soggetto con diabete mellito
 Hb glicata 10,3%
 Ulcera settica da Stafilococco aureo al piede destro
 Trapianto autologo secondo la metodologia *dermograf laser skin*

II ricovero (agosto 01)

Flemmone del piede sinistro e ulcera torpida plantare del piede destro
 Hb glicata 12,7%
 Infezione estesa fino ai piani profondi e alle strutture scheletriche con un quadro di osteomielite

III ricovero (dicembre 01)

Meningite streptococcica acuta
 Ascesso epidurale, spondilodiscite del tratto L3-L5 da Streptococco agalactiae con paraplegia flaccida intercorrente

IV ricovero (aprile 02)

Completa guarigione delle lesioni ulcerative al piede
 Esiti di paraplegia arti inferiori - terapia rieducativa

V ricovero (aprile 06)

Piede di Charcot
 Insufficienza renale cronica
 Paraplegia arti inferiori